Fonocirugía de los tumores benignos de las cuerdas vocales

A Giovanni
M Remacle
D Robert

Resumen. – La fonocirugía es la cirugía de las cuerdas vocales efectuada con el único objetivo de mejorar la voz, excluyendo las intervenciones quirúrgicas con fines biópsicos. Su finalidad es devolver a la cuerda operada una anatomía lo más parecida posible a la normal para que se cumplan las condiciones fisiológicas de una vibración normal de las cuerdas vocales.
Cuando se lleva a cabo para extirpar lesiones benignas de las cuerdas vocales, normalmente se realiza una anestesia general mediante laringoscopio suspendido. El cirujano debe disponer de un conjunto de instrumentos microquirúrgicos. El láser es uno de ellos. Es un instrumento de corte-coagulación. Es necesario conocer los principios físicos de su funcionamiento y, sobre todo, las normas de seguridad relativas a su uso.
Cualquiera que sea la técnica empleada, microcirugía o láser, la fonocirugía debe considerarse sólo como uno de los elementos de la estrategia terapéutica conjunta que debe siempre incluir el tratamiento de la disfunción vocal, casi siempre mediante logopedia.

© 2001, Editions Scientifiques et Médicales Elsevier SAS, París. Todos los derechos reservados.

Palabras clave: laringopatías disfuncionales, quistes de la laringe, fonocirugía, láser.

Introducción

Son numerosos los tumores benignos de las cuerdas vocales y muy diversas las técnicas quirúrgicas que se han descrito. Se ha evolucionado hacia una cirugía cada vez menos agresiva y, actualmente, la microcirugía endoscópica representa la gran mayoría de las indicaciones.

La microcirugía laríngea corresponde a la combinación de varias técnicas [38]: el laringoscopio suspendido introducido por Kirstein, el microscopio operatorio binocular y los microinstrumentos derivados de los utilizados en otología [17]. Los avances recientes son de dos tipos: por una parte, la mayor adecuación de la acción quirúrgica a la lesión intervenida gracias a que los cirujanos conocen mejor la mecánica de la glotis y, por otra, el láser, que es actualmente aceptado y ya no presenta las lagunas y las imperfecciones de sus inicios.

La consideración de la función laríngea y, especialmente, de la función vocal, cada vez preocupa más a los cirujanos. Ello ha dado origen al concepto de fonocirugía (literalmente «cirugía del sonido de la voz») por analogía con la cofocirugía, o cirugía de la sordera. Ya se trate de una intervención fonoquirúrgica o de una extirpación con fines biópsicos, el cirujano debe conocer con precisión la anatomía quirúrgica funcional de las cuerdas vocales y los aspectos mínimos de la fisiología de la vibración de las cuerdas para comprender las consecuencias «mecánicas» de los actos quirúrgicos [14]. Esta preocupación se traduce en esfuerzos para adaptar las técnicas disponibles, respetando siempre las cuerdas vocales. Bouchayer y Cornut son los responsables del avance más decisivo en las indicaciones quirúrgicas. Estos autores han clarificado la nosología de las principales lesiones de las cuerdas vocales y han demostrado que la indicación de una intervención quirúrgica de este tipo debe ser objeto de una profunda reflexión funcional, si es posible con la colaboración del cirujano y el médico-foniatra, así como el logopeda encargado de la reeducación [2, 38]. En cualquier caso, la fonocirugía es una disciplina quirúrgica concebida en el contexto de un proyecto terapéutico conjunto con la logopedia.

La aparición del láser de CO_2 en los años 70 es otro elemento decisivo en la evolución de los conceptos en el campo de la cirugía de las lesiones benignas de la laringe. Los primeros años estuvieron marcados por el entusiasmo por un instrumento que permitía operar en un campo quirúrgico sin sangre, lo que constituye una de las primeras necesidades de la cirugía endoscópica [18, 33, 35]. Introducido en Francia por Frèche, el láser de CO_2 fue inmediatamente como un instrumento indispensable en la cirugía endoscópica de tumores como las papilomatosis juveniles o el tratamiento endoscópico de los laringoceles, pero ha estado siempre en el centro

Antoine Giovanni : *Ancien interne des hôpitaux de Marseille, ancien chef de clinique à la Faculté, praticien hospitalier oto-rhino-laryngologiste, professeur à la faculté de Médecine de Marseille.*
Marc Remacle : *Professeur d'oto-rhino-laryngologie à l'université catholique de Louvain, hôpital universitaire de Mont-Godinne, 5530 Yvoin, Belgique.*
Danièle Robert : *Ancien interne des hôpitaux de Marseille, ancien chef de clinique à la Faculté, praticien hospitalier oto-rhino-laryngologiste-phoniatre.*
Fédération oto-rhino-laryngologique, centre hospitalier universitaire Timone, rue Saint-Pierre, 13385 Marseille cedex 5, France.

de la polémica en cuanto a su uso en la fonocirugía y ha sido objeto de duras críticas por parte de los partidarios de la microcirugía instrumental. Sin embargo, adelantos técnicos decisivos han conseguido disminuir los efectos adversos del láser, en particular los daños térmicos laterales causados por la liberación de energía: disminución del diámetro del «spot», aumento de la precisión de las potencias liberadas, sobre todo de las bajas potencias, y desarrollo de láseres que actúan en otras longitudes de onda y, en consecuencia, con efectos distintos. En particular, la clarificación de las técnicas quirúrgicas, nuevamente por Bouchayer y Cornut, ha permitido a los partidarios del láser incluirlo en su conjunto de instrumentos quirúrgicos como un simple instrumento, a la vez cortante y coagulante. Ésta es la tendencia de los últimos trabajos [28] y actualmente la polémica tiende a desaparecer pues la mayoría de los fonocirujanos aplica las dos técnicas según los casos.

Rara vez, sobre todo en pacientes en quienes está contraindicada la anestesia general, es posible extirpar pequeñas lesiones con pinza, con anestesia local y laringoscopia indirecta. Estas técnicas tienen todavía algunos partidarios, pero es innegable que cada vez se usan menos. En casos excepcionales es necesario recurrir a la vía externa cervical para extirpar algunas lesiones benignas difíciles de acceder por la constitución particular del enfermo.

Nociones básicas de anatomía y fisiología «fonoquirúrgicas»

ANATOMÍA FUNCIONAL DE LAS CUERDAS VOCALES

La parte ligamentaria de la cuerda vocal es responsable de la vibración de la mucosa de la cuerda gracias a una estructura laminar [14] absolutamente particular, que el cirujano debe aprender a respetar. Se trata de una estructura laminar cuya superposición explica las características vibratorias de las cuerdas. En un corte frontal de la cuerda *(fig. 1)* se pueden ver las distintas capas. La más superficial está constituida por un epitelio pavimentoso estratificado no queratinizado, de un espesor de 0,05 a 0,1 mm, que encapsula el tejido más líquido de la submucosa, como si fuera un «globo lleno de agua» [34]. Esta zona corresponde quirúrgicamente al espacio laxo de Reinke, que recubre el músculo vocal.

La submucosa o lámina propia está constituida por varias capas de tejido; se distinguen habitualmente tres: superficial, intermedia y profunda. La capa superficial tiene un espesor de 0,5 mm y consiste en una maraña de fibras de elastina poco organizadas en una especie de líquido intersticial. Las fibras de elastina poseen una estructura proteica adaptada a las tensiones del estiramiento longitudinal. La capa intermedia está constituida también por fibras de elastina, aunque orientadas preferentemente en dirección anteroposterior; también contiene fibras de colágeno. La capa profunda está constituida sobre todo por una maraña de fibras de colágeno, cuya estructura proteica se adapta menos al estiramiento. Estas dos últimas capas corresponden a lo que habitualmente se denomina ligamento vocal [14]. Por lo tanto, existe una especie de superposición entre el concepto histológico de lámina propia y el concepto «quirúrgico» de ligamento vocal. En realidad, debe abandonarse la noción de espacio de Reinke vacío y adoptar la idea de un tejido «líquido», cuya importancia vibratoria es fundamental, ya que permite el deslizamiento de la mucosa gracias a las modificaciones estructurales progresivas. Asimismo, el cirujano debe ser consciente de esta diferenciación progresiva entre las distintas capas: es preferible no arrancar en exceso la capa más resistente identificada como ligamento vocal, pues la estructura vibratoria corresponde en realidad al conjunto complejo de capas de la cuerda vocal.

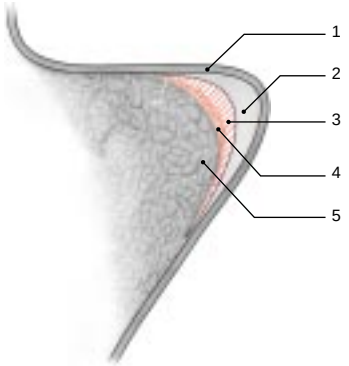

1 *Estructura laminada de la cuerda vocal (según Hirano). 1. Mucosa; 2. espacio de Reinke; 3. ligamento vocal (parte superficial); 4. ligamento vocal (parte profunda); 5. músculo tiroaritenoideo.*

El cirujano debe conocer también la existencia de las máculas flavas y no confundirlas con formaciones quísticas. Se trata de refuerzos del ligamento vocal responsables de engrosamientos localizados en las extremidades de éste, donde se ejerce la máxima tensión sobre las fibras. Durante el crecimiento y el envejecimiento, estas zonas experimentan modificaciones como consecuencia de las tensiones mecánicas que se ejercen sobre ellas [30].

VIBRACIÓN DE LA GLOTIS

Después de la ubicación fonatoria, cuando las cuerdas vocales están pegadas, la *vibración de la glotis* es un fenómeno cíclico caracterizado por la separación y aproximación del borde libre de la parte ligamentaria de las cuerdas vocales. En la actualidad, la teoría mioelástica ofrece el modelo más pertinente de la vibración. El principio general se basa en la vibración pasiva de las cuerdas vocales bajo la influencia del aire espiratorio, que constituye la fuente de energía del sistema. La vibración de la glotis supone la vibración del aire transglótico y genera, por tanto, el sonido laríngeo. La imagen clásica es la de una válvula situada en la corriente aérea espiratoria. Durante la instauración del fenómeno vibratorio, el impulso subglótico pone en movimiento el vibrador: el desequilibrio entre la presión subglótica y la tensión de cierre proporciona el impulso para la primera oscilación. Las imágenes a gran velocidad han demostrado que la mucosa presenta durante la fonación un movimiento ondulatorio que se propaga a partir de la subglotis y que alcanza progresivamente el borde libre y la cara superior de la cuerda vocal. Desde el punto de vista fonoquirúrgico, se comprende la importancia vital de la flexibilidad de la mucosa del borde libre y de la estructura en capas, que permite cierto grado de desacoplamiento entre la mucosa y el ligamento. Se comprende también que la mucosa del borde inferior y del borde libre de la cuerda vocal sea la que tiene más importancia en la vibración *(fig. 2)*.

Por tanto, la voz es una vibración aérea producida por la vibración del borde libre de las cuerdas vocales y consiste en un fenómeno periódico que, en teoría, es absolutamente estable. En realidad, incluso con una laringe estrictamente normal, se pueden observar algunas perturbaciones porque diversas irregularidades en la geometría de los tejidos y sus propiedades biomecánicas pueden entrañar ligeras diferencias en las fuerzas ejercidas sobre la glotis en el transcurso del ciclo, que se traducen en diferencias de funcionamiento. Cuando existe una heterogeneidad notable, como en el caso de un nódulo, un pólipo o un quiste en la cuerda vocal, estas diferencias de tensiones biomecánicas adquieren mayor importancia y son responsables de alteraciones más acentuadas de movimiento periódico. El objetivo del cirujano no es solamente reconstituir un borde libre rectilíneo, sino también suprimir la heterogeneidad tisular.

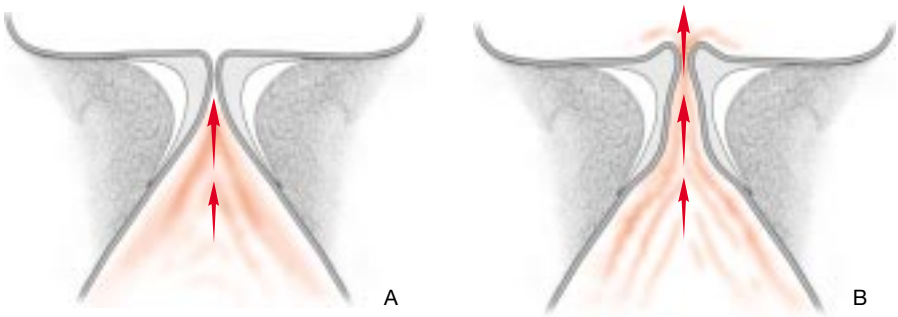

2 *A, B. Cortes frontales de una cuerda vocal. Esquema de la vibración mucosa.*

Nosología de las lesiones «fonoquirúrgicas»

La fonocirugía comprende una serie de técnicas cuyo objetivo es salvaguardar o mejorar la voz de los pacientes. Aparte de las intervenciones relativas a los tumores benignos que se tratan en este artículo, existen otras técnicas quirúrgicas que forman parte de la fonocirugía pero que no se desarrollan aquí: cirugía del tono de la voz, cirugía de medialización de una cuerda paralizada, cirugía de reinervación laríngea y cirugía reconstructora de la laringe.

Las indicaciones de la fonocirugía para las lesiones benignas pueden clasificarse, desde el punto de vista fisiológico, en tres tipos: lesiones disfuncionales, lesiones quísticas y lesiones cicatrizales.

LESIONES DISFUNCIONALES O EXUDATIVAS

Corresponden a los tumores benignos reactivos a anomalías del funcionamiento de la glotis asociadas o no con agentes irritantes exteriores, como el tabaco [27]. Este grupo comprende los *nódulos (fig. 3)*, los *pólipos (fig. 4)*, los edemas «en huso» y los *edemas de Reinke (fig. 5)*.

En algunos casos, estas lesiones son difíciles de distinguir de una lesión sospechosa de malignidad, porque los mecanismos y los factores de riesgo son semejantes. En realidad, es probable que exista un verdadero espectro continuo, aunque apenas se sabe cómo se pasa de una forma a otra. La característica histológica común a estas lesiones es la existencia de fenómenos exudativos en el espacio de Reinke: edema, fibrosis, depósito de fibrina y desarrollo de ectasias vasculares. Aunque los pólipos, los nódulos y los edemas de Reinke poseen características específicas [29], no es raro encontrar *lesiones intermedias* que determinan que cada grupo sea relativamente heterogéneo *(fig. 6)*. En el modelo de Remacle, derivado del de Michaels [24], las lesiones están organizadas según un árbol más o menos jerárquico que dispone en forma paralela las características histológicas, los factores etiológicos y las formas de transformación. Esta clasificación es decisiva para el cirujano porque la existencia de formas intermedias entre las dos afecciones clásicas obliga a adaptar las técnicas y a superar esquemas preestablecidos de manera demasiado simple. Por otra parte, la estrategia terapéutica en estas lesiones va más allá de la simple extirpación quirúrgica y es necesario conocer y tratar los factores etiológicos y favorecedores, en particular el forzamiento de la voz. Se recuerda aquí el *esquema de Remacle (fig. 7)* [27].

En todas estas lesiones, el mecanismo de la disfonía está marcado por la existencia de una lesión mucosa y submucosa que limita las posibilidades de vibración de la mucosa y es responsable de un escape glótico. El ligamento vocal está siempre intacto y no hay verdaderamente adherencia, con la excepción eventualmente, de episodios inflamatorios agudos. En la submucosa no es raro que los fenómenos inflamatorios provoquen una pequeña hemorragia en «sábana» en el momento de la sección quirúrgica. Casi siempre, la mucosa de revestimiento es patológica, atrófica o, por el contrario, hiperplásica, o incluso displásica, y no se puede conservar.

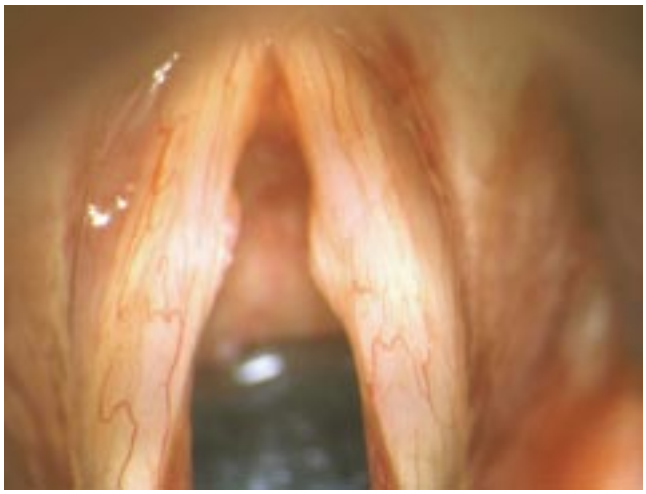

3 *Nódulo.*

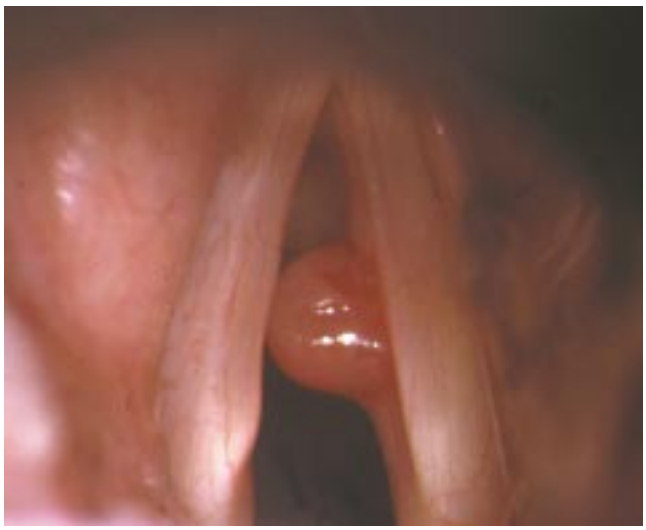

4 *Pólipo angiomatoso.*

Deben mencionarse también las lesiones reactivas posteriores, como los *granulomas* de las cuerdas *(fig. 8)*, caracterizadas por mecanismos patológicos parecidos pero predominantes en el tercio posterior de la laringe. Entre estos factores, el más clásico es el reflujo gastroesofágico, a veces subclínico, así como los antecedentes de traumatismo de la cuerda vocal por una sonda de intubación o el tabaquismo [37]. Desde el punto de vista técnico, estas lesiones se caracterizan

5 *Edema de Reinke.*

6 *Lesión «intermedia» en el contexto de lesiones exudativas.*

por su situación con respecto a la apófisis vocal: a este nivel, el ligamento vocal está sustituido por el cartílago de la apófisis vocal. Su situación aritenoidea explica también las dificultades que se plantean ante la presencia de la sonda de intubación. Estos pacientes constituyen la mejor indicación de anestesia sin intubación (cf infra).

LESIONES QUÍSTICAS

Se suelen incluir entre ellas las hendiduras de la glotis, que están consideradas como quistes epidérmicos abiertos, y las estrías de las cuerdas (o hendiduras amplias). La nosología de estas lesiones ha sido clarificada por Cornut y Bouchayer [2, 3, 4].

Los *quistes epidérmicos* son formaciones más o menos redondeadas, situadas en el corion submucoso, que infiltran a veces las fibras conjuntivoelásticas del ligamento vocal, las cuales pueden desgarrarse o atrofiarse al estar en contacto con el quiste *(fig. 9)*. El contenido del quiste es en general líquido o caseoso, de color blanco o nacarado, y corresponde a una acumulación de escamas y de cristales de colesterol en la cavidad, pero también puede ser sólido o mixto, con una consistencia blanda o firme. Desde el punto de vista histológico, el quiste epidérmico contiene una cavidad rodeada de un epitelio pluriestratificado más o menos queratinizado, de espesor variable, que crece de manera centrípeta y se apoya sobre una membrana basal. A veces se observa una reacción inflamatoria en el corion que rodea el quiste, responsable de adherencias, sobre todo con el ligamento vocal. A menudo, en esta zona de adherencia se rompe la bolsa del quiste durante la intervención. La disección entre el plano del quiste y el ligamento vocal puede resultar extremadamente difícil y ser el motivo de resecciones excesivas de las fibras ligamentarias.

Algunos quistes epidérmicos presentan una abertura situada en general un poco por debajo del borde libre de la cuerda vocal; ello permite que el contenido del quiste pueda vaciarse espontáneamente. Estas formas se parecen a las hendiduras (cf infra). Los quistes aparecen a cualquier edad, incluso en la infancia.

Los quistes suelen ser únicos, pero Cornut y Bouchayer [3] han descrito quistes múltiples en la misma cuerda o en las dos. Por lo tanto, es necesario explorar mediante palpación ambas cuerdas para no pasar por alto un quiste. Asimismo, en el 14 % de los casos los quistes se asocian con hendiduras contralaterales.

Los *quistes mucosos de retención* son totalmente diferentes *(fig. 10)*. Se trata también de quistes verdaderos pero su pared está constituida por un epitelio glandular con contenido normalmente mucoso. En este caso también son frecuentes las reacciones inflamatorias en el corion. Durante la disección, la pared de los quistes mucosos es muy frágil y se rompe con facilidad.

Los seudoquistes mucosos en realidad forman parte de las lesiones exudativas y no son verdaderos quistes. Corresponden a una imbibición serosa del corion sin formación de proliferación celular o quística y, por lo tanto, sin pared real.

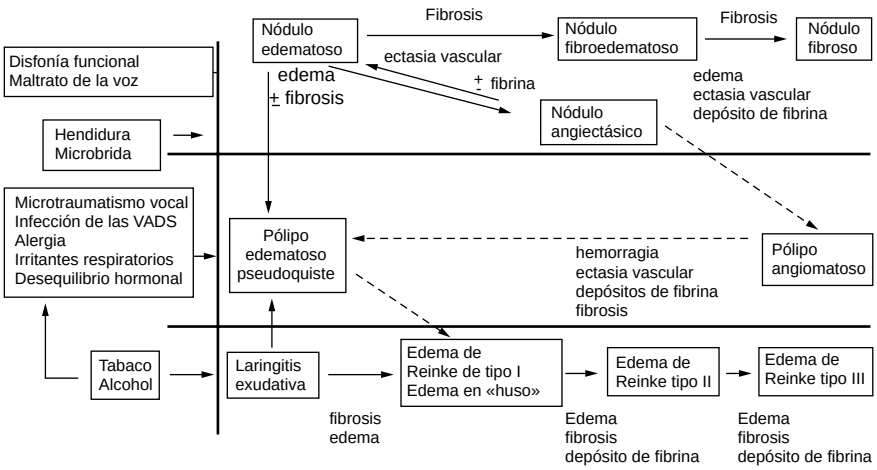

7 *Jerarquía de las lesiones exudativas (según Remacle). VADS: vías aerodigestivas superiores.*

8 *Granuloma.*

9 *Quiste epidérmico.*

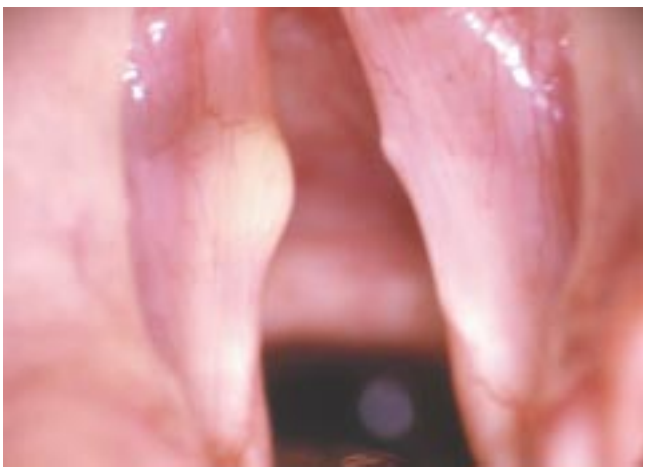

10 *Quiste de retención.*

El término hendidura se ha utilizado desde principios de siglo para definir una lesión que aparece en la laringoscopia indirecta con aspecto de un surco blanquecino que discurre paralelamente al borde libre de la cuerda vocal y que da un aspecto ovalado a la glotis. En realidad, para Bouchayer y Cornut, la hendidura corresponde a dos entidades anatómicas bien distintas: las hendiduras de la glotis (o quistes abiertos) y las estrías.

Las *hendiduras de la glotis* propiamente dichas se presentan en forma de una invaginación del epitelio de revestimiento, con una bolsa más o menos profunda situada bajo el corion y que se hunde hacia abajo y hacia fuera hasta entrar en contacto con el ligamento vocal. A este nivel, la bolsa puede estar muy adherida al ligamento, pero casi siempre está despegada, aunque las fibras ligamentarias estén desgarradas o atróficas. Desde el punto de vista histológico, la hendidura forma un verdadero fondo de saco cuyas paredes están constituidas por un epitelio pluriestratificado de espesor variable con hiperqueratosis. Para Cornut, estas formas corresponden a quistes abiertos, con los cuales comparten el origen congénito y las características histológicas esenciales. Con respecto a la biomecánica de la disfonía, estas lesiones también se parecen mucho a los quistes, pues la disfonía está relacionada con la presencia del quiste (heterogeneidad intracordal) y con las adherencias con el ligamento vocal en caso de reacción inflamatoria. En cuanto a la técnica de extirpación quirúrgica, no hay diferencias con los quistes *(fig. 11)*.

Las *estrías* corresponden a un surco atrófico más o menos extendido en la superficie de la cuerda, generalmente un poco por debajo del borde libre *(fig. 12)*. La cuerda vocal adopta con la fonación un aspecto arqueado. El borde inferior del surco contiene a menudo una brida fibrosa, tensa y rígida, mientras que el borde superior es más flexible. La mucosa que tapiza el fondo de la bolsa es muy fina y atrófica y está adherida íntimamente en profundidad con el ligamento cordal, sobre el cual no puede deslizarse [2].

Los *puentes mucosos* son como una brida mucosa paralela al borde libre, del cual pueden despegarse con una pinza, con un cabo anterior y un cabo posterior. Están constituidos por un epitelio pluriestratificado que crece de manera centrífuga. El puente mucoso se asocia siempre con una hendidura, una estría o un quiste epidérmico y su patogenia es también verdaderamente congénita. Para Cornut, se deben a la abertura de una bolsa quística en dos puntos, que individualiza entre la abertura superior y la abertura inferior una banda mucosa sana más o menos amplia que determina el puente mucoso *(fig. 13)*.

CICATRICES DE LAS CUERDAS VOCALES

No se trata exactamente de un tumor benigno de las cuerdas vocales. No obstante, las indicaciones terapéuticas suelen ser la consecuencia de una intervención realizada por un tumor benigno y cuya cicatrización no ha sido la esperada para el resultado vocal del paciente. Estas cicatrices constituyen uno de los retos actuales de la fonocirugía y uno de los campos donde hay que seguir progresando. Puede tratarse de muescas en las cuerdas que corresponden a una extirpación excesiva mucosa y a veces ligamentaria. También pueden corresponder a rigidez mucosa con adherencias de la mucosa en el ligamento cordal, que está más o menos atrófico. Este tipo de lesiones puede obedecer a una extirpación excesiva en el espacio de Reinke o una disección demasiado radical del ligamento vocal o, en algunos casos, a daño térmico producido por el láser. Desde el punto de vista mecánico, estas lesiones cicatrizales son responsables de la desaparición de la ondulación mucosa. En ocasiones se puede observar una vibración en el estroboscopio en el registro «grave», que hace vibrar la totalidad de la masa muscular. En conclusión, existe un gran parentesco entre las muescas y las cicatrices de las cuerdas por una parte y las estrías por la otra. En cuanto a la técnica, se tratan juntas.

11 *Hendidura.*

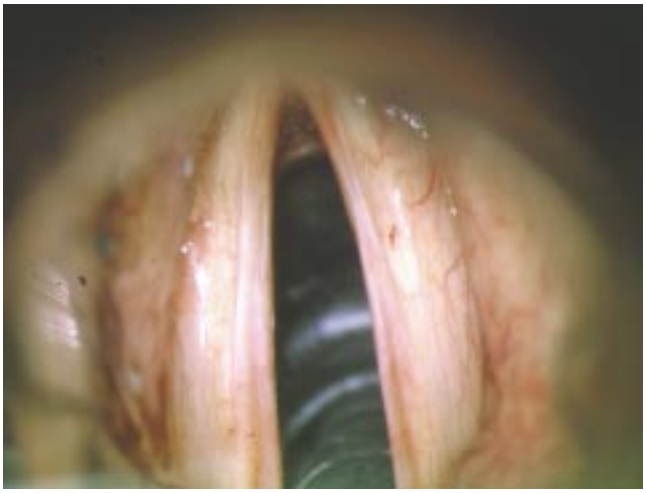

12 *Estría.*

13 *Puente mucoso.*

Láser

No se describirán con detalle las propiedades físicas de los láseres, que se exponen en otras publicaciones, sólo se mencionarán las características que debe conocer el cirujano que desee emplear el láser en el contexto de la fonocirugía [9, 13].

El láser de CO_2 es el láser de referencia utilizado en laringología, aunque se han efectuado ensayos con otros tipos de láser, en especial el láser KTP (titanilfosfato potásico). En el caso del láser de CO_2, la emisión se efectúa en una mezcla gaseosa a partir de moléculas de gas. La longitud de onda emitida es de 10 600 nm (es decir, en el infrarrojo y el haz es invisible). Esta longitud de onda explica que el láser de CO_2 sea absorbido por el agua y por el vidrio. Por lo tanto, los tejidos vivos que contienen un 70 % de agua son muy absorbentes y los efectos del láser de CO_2 (coagulación y vaporización) son muy superficiales y visibles.

Los efectos del láser son siempre efectos térmicos que corresponden a la transformación de la energía láser en calor en el interior de los tejidos. A 70 °C, se coagulan las proteínas. Este efecto puede resultar beneficioso cuando se desea coagular pequeños vasos (hasta 0,5 mm). También puede ser perjudicial, pues la coagulación de las proteínas de los tejidos de la lámina propia puede modificar las características vibratorias de la mucosa y producir una cicatriz rígida.

A 100 °C, las células estallan a causa de la vaporización del agua intra y pericelular. Este efecto destructor puede corresponder a un efecto cortante si el haz es suficientemente fino. Con los láseres de CO_2 de primera generación, el diámetro del haz a veces supera el milímetro, mientras que los láseres más modernos ofrecen dimensiones inferiores a 300 mm. Por consiguiente, la anchura del corte, es decir, del tejido destruido, es tres veces menor.

En el punto de impacto del láser, las células estallan y se forma un cráter de destrucción. La dimensión del cráter depende de las características físicas del láser empleado (potencia, tiempo de emisión), pero se ha comprobado que las dimensiones del cráter dependen sobre todo del tamaño del haz. Alrededor del cráter se puede encontrar una banda estrecha de tejido necrosado y carbonizado cuyo espesor depende no de la potencia utilizada sino del tipo de láser, es decir, del tipo de interacción con la materia. Con el láser de CO_2, esta banda tiene un espesor de aproximadamente 50 µm. Alrededor de dicha banda se extiende una zona más o menos amplia que corresponde a los efectos térmicos laterales del láser, es decir, una zona en la cual se han coagulado las proteínas. La anchura de esta banda depende menos de la potencia utilizada que del tiempo de emisión *(fig. 14)*. Cuanto mayor es el tiempo de emisión, más intenso es el efecto. Por este motivo, los láseres modernos disponen de un modo pulsado que permite suministrar la energía necesaria durante períodos extremadamente breves. Ello disminuye considerablemente la anchura de la banda del efecto térmico o el efecto de coagulación alrededor del cráter de destrucción. Se puede decir que se facilita también el efecto de corte en detrimento del efecto de coagulación.

USO PRÁCTICO DEL LÁSER DE CO_2

El haz es invisible y debe acoplarse a un láser visible de potencia débil (helio-neón) que permita dirigir el haz del láser de CO_2 al objetivo deseado. Es importante verificar la convergencia de ambos haces antes de cada intervención, pues éste es un elemento capital en la precisión del acto quirúrgico.

El haz del láser es absorbido por el agua y el vidrio, por lo cual no puede ser conducido por fibras ópticas. En fonocirugía, debe emplearse el haz del láser con un microscopio operatorio con el que el láser está acoplado mediante un *micromanipulador*. Empleando un sistema de espejos semitransparentes de materiales especiales, los dos haces se pueden conducir hasta las cuerdas vocales a través del laringoscopio *(fig. 15)*.

Gran parte de los progresos recientes han consistido en mejorar el enfoque del haz para obtener los diámetros menores posibles del punto luminoso. Los láseres conducidos por fibra, como el láser KTP y el láser Yag, no están indicados en fonocirugía, por lo que no se tratarán aquí. El láser KTP tam-

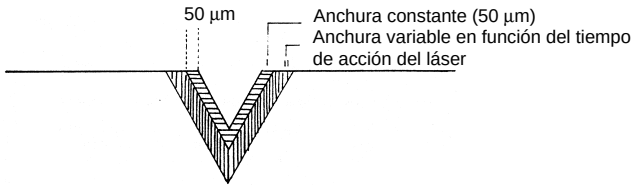

14 *Efectos tisulares del láser (según Goubert).*
Zona de lesión: I, como consecuencia de la absorción de la energía térmica; II, como consecuencia de la conducción térmica.

15 *Instalación del láser de CO_2 en el micromanipulador.*

bién puede ser conducido por un micromanipulador, y es posible utilizarlo en laringología. No obstante, sus características físicas favorecen el efecto de coagulación y su uso en fonocirugía es muy limitado.

PELIGROS DEL LÁSER EN FONOCIRUGÍA

Romanet ha clasificado los incidentes y accidentes originados por el empleo del láser para laringoscopia en suspensión (en [9]). Estos problemas son la desviación del rayo, su excesiva potencia y la coexistencia del rayo con un gas explosivo.

Desviación del rayo

Puede obedecer a una reflexión del rayo láser en superficies reflectantes, pudiendo afectar entonces al personal o al enfermo si el rayo no se reenvía al campo del laringoscopio. La reflexión puede producirse también en el interior el laringoscopio y dar como resultado impactos intempestivos en el eje aéreo del paciente. A veces, se trata de un desacoplamiento de los láseres de helio-neón y de CO_2. En este caso, el haz ilumina el blanco en el lugar adecuado, pero el rayo activo no está orientado correctamente y el impacto de CO_2 se efectúa en otro lugar. Por lo general, esto no es grave, sobre todo cuando se emplean bajas potencias. También hay que verificar antes de cualquier intervención la coaxialidad del eje óptico del microscopio y el eje del láser (puesto de manifiesto por el láser de helio-neón) *(fig. 16)*. Este problema es más grave que el anterior, ya que se puede reflejar parte del haz del láser fuera del laringoscopio, sin que el operador lo advierta inmediatamente.

Las lesiones que sufre el paciente afectan sobre todo a la piel de la cara, en particular la del labio superior. También pueden afectar a los ojos; por esta razón, el paciente debe tener los ojos tapados con un esparadrapo y recubiertos de compresas húmedas. También es necesario proteger la cara del enfermo con compresas húmedas (del tipo de las compresas

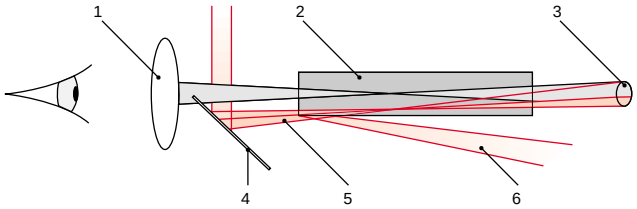

16 *Coaxialidad de los haces de CO_2 y de helio-neón*
1. Sistema óptico del microscopio; 2, laringoscopio; 3, blanco; 4, espejo del micromanipulador del láser; 5, haz del láser; 6, haz del láser desviado.

intestinales). Hay que procurar adherir bien estas protecciones al laringoscopio, por ejemplo con cinta adhesiva.

Las lesiones que afectan al personal pueden ser quemaduras leves de la piel, pero también lesiones oculares [32]. Por ello, es obligatorio llevar gafas especiales y mantener la puerta cerrada, con un letrero especial que indique que se está usando láser en ese quirófano.

Potencia excesiva

En este caso, la vaporización es excesiva y sobrepasa en profundidad la zona que hay que destruir. En particular, la zona de coagulación proteica (zona de los daños «térmicos») es más profunda y puede contribuir a «solidarizar» la mucosa y el ligamento vocal o favorecer la existencia de una zona de rigidez de la mucosa demasiado amplia. El medio de prevención más eficaz consiste en emplear las potencias más bajas posibles con el modo pulsado. Otro método consiste en llevar la lesión que hay que eliminar hacia la línea media, limitando de esta manera las posibilidades de una lesión en profundidad. Sin embargo, existe el riesgo de lesionar la región subglótica, lo cual se debe prevenir con compresas humedecidas. Un rayo demasiado potente puede atravesar la pared de la tráquea subglótica causando un enfisema o una hemorragia tiroidea. Estos accidentes son raros, sobre todo con las potencias empleadas en fonocirugía y se observan especialmente en la cordectomía con láser.

Inflamaciones

Se deben a la inflamación de la sonda de intubación o a la presencia de un gas explosivo [7]. El material de las sondas no es siempre una garantía absoluta de seguridad y se han descrito accidentes con sondas de policloruro de vinilo, silicona o teflón e incluso con sondas con funda de aluminio. Hirshman describió, por ejemplo, un caso de ignición de una sonda protegida con aluminio, pero recalentada por los rayos reflejados [15].

Los accidentes pueden ser graves con explosiones que provocan desgarros y quemaduras graves de la tráquea y de la laringe, así como contusiones pulmonares [7]. La prevención de estos accidentes consiste en la protección de la sonda y, sobre todo, del balón con compresas húmedas o aluminio. También hay que sustituir el oxígeno por aire en el momento de disparar el láser. Es importante señalar que el cirujano debe esperar 10 segundos después de cortar el oxígeno. Asimismo, el anestesista debe aguardar aproximadamente 10 segundos antes de reintroducir el gas explosivo en una sonda de intubación posiblemente recalentada.

Indicaciones

Antes de cualquier tratamiento es necesario examinar las cuerdas vocales. Si las cuerdas vocales no se ven bien o no hay posibilidad de eliminar una lesión sospechosa o maligna, se debe hacer un estudio con anestesia general.

Cuando las lesiones son benignas y es posible recurrir a la fonocirugía, debe establecerse con el paciente un verdadero proyecto terapéutico que tenga en cuenta las posibilidades técnicas y quirúrgicas, y el carácter funcional y benigno de las lesiones. El objetivo no es extirpar una lesión, sino abordar un problema funcional a veces complejo. En estas condiciones se deben anteponer los tratamientos reeducativos a la cirugía, incluso en el caso de las lesiones completamente orgánicas, como los quistes y las hendiduras. En particular, en las lesiones nodulares y afines el tratamiento de elección es la logopedia. Se constata así que la logopedia forma parte del proyecto terapéutico y que no se debe recurrir a ella después de la intervención para intentar corregir los casos en que la voz posquirúrgica es mediocre.

El interrogatorio permite delimitar las necesidades del paciente, personales o profesionales, investigar una necesidad implícita y tener en cuenta la inquietud por la naturaleza de la lesión y la presión del entorno. En algunos casos, el paciente contempla con absoluta indiferencia su problema de la voz y sólo necesita que lo tranquilicen con respecto a la naturaleza de la lesión. No es raro que haya pacientes que no sean conscientes de una anomalía de la voz (en exámenes efectuados sistemáticamente con motivo de otra afección). Sin embargo, en la mayoría de los casos, la disfonía plantea un verdadero problema. Esto es evidente en los cantantes y los actores, pero también es real en los pacientes cuya voz es indispensable para su profesión o su actividad principal. Es importante, durante el estudio preoperatorio, poner de manifiesto y cuantificar esta molestia, con lo que se precisa mejor el resultado [11, 31].

Si al paciente no le preocupa su disfonía, lo que ocurre, por ejemplo, con los niños muy pequeños o los enfermos de edad avanzada, a veces es preferible proponer una simple vigilancia. Dada la benignidad de estas lesiones, basta con un control anual. En algunos casos se dan consejos de higiene vocal para disminuir la importancia de las consecuencias de forzar la voz. Si, por el contrario, la persona está preocupada, se propone una actitud que depende del diagnóstico de la lesión de las cuerdas vocales.

Cuando hay lesiones nodulares, se puede evaluar la evolución de la voz después de una decena de sesiones de logopedia. Si la voz ha mejorado poco después de una logopedia bien observada y comprendida, se propone una intervención fonoquirúrgica seguida de nueva logopedia (12 a 20 sesiones). Por lo tanto, el tamaño de la lesión no constituye un elemento determinante de la indicación: por ejemplo, en los cantantes a veces se pueden proponer intervenciones para nódulos de pequeño tamaño que provocan modificaciones importantes de la voz cantada, aunque la voz hablada pueda ser normal. Si, por el contrario, se considera que la mejoría de la voz es satisfactoria, incluso con lesiones persistentes de las cuerdas vocales, se discute el problema con el logopeda para elegir entre la continuación de las sesiones y una simple vigilancia.

En cuanto a los pólipos, puede considerarse que siempre es posible recurrir a una intervención fonoquirúrgica, pues es extremadamente raro que un pólipo desaparezca con logopedia. Sin embargo, se debe proponer la logopedia y, si es posible, iniciarla antes de la intervención. Por último, se debe plantear la hipótesis de una lesión de tipo quístico: para Bouchayer y Cornut, el 15 % de los pólipos sería la complicación de una lesión intracordal que no siempre se detecta con facilidad durante el examen preoperatorio. Esta hipótesis debe plantearse en el momento de la indicación con el fin de decidir con el paciente lo que se debe hacer si se descubre este problema durante la intervención. La norma general es la extirpación de estas lesiones asociadas. Sin embargo, esta opinión es discutible si hay un pólipo voluminoso, claramente reciente y asociado con una hendidura contralateral muy pequeña. En estos casos, se puede advertir al paciente de la existencia de la lesión y proponer sólo una simple vigilancia.

Los quistes y las hendiduras (quistes abiertos) son también indicaciones formales de la cirugía, pero es importante discutir con el paciente la posibilidad de un simple control. Cuando el paciente está suficientemente motivado y se programa una intervención quirúrgica, se debe proponer la logopedia preoperatoria, ya que con ello se fuerza menos la voz y se aumentan las probabilidades de recuperar una buena voz después de la operación.

Las estrías y las muescas deben intervenirse con mucho cuidado, porque los resultados suelen ser decepcionantes si la disfonía preoperatoria y las molestias vocales no son suficientemente importantes. En todos los casos, la reeducación preoperatoria debe ser prolongada para no proponer una intervención que agote los demás recursos terapéuticos. En cuanto a las muescas posquirúrgicas, es prudente no operar menos de un año después de la intervención inicial.

Del mismo modo, hay que informar al paciente del carácter extremadamente recurrente de los granulomas antes de la intervención, sólo se debe plantear la indicación cuando las molestias son muy importantes y únicamente después de logopedia y del tratamiento de la causa (en particular, tratamiento médico del reflujo gastroesofágico), y siempre después de haber suprimido los factores de riesgo [37].

Estudio pre y posterapéutico

El estudio preoperatorio debe incluir siempre una exploración otorrinolaringológica completa, buscando signos de inflamación de las mucosas rinofaríngeas. Los progresos tecnológicos han mejorado el examen de las cuerdas vocales. El procedimiento diagnóstico inicial es más fácil con el fibroscopio, pero el epifaringoscopio ofrece una imagen de mayor tamaño y evalúa mejor el tumor. Su uso no suele plantear problemas y se puede utilizar en niños que colaboran mayores de 5 años. Con el vídeo se pueden interpretar las exploraciones con mayor facilidad, sobre todo en caso de imagen fugaz en pacientes miedosos o con náuseas. Sólo en casos excepcionales se debe hacer una exploración diagnóstica con anestesia general.

Con el examen estroboscópico se obtiene una imagen lentificada artificialmente del movimiento vibratorio de las cuerdas y se observan la amplitud y la simetría de la vibración, así como la calidad del afrontamiento de las cuerdas vocales. Este examen requiere algunos segundos de fonación estable y no siempre se puede llevar a cabo.

La exploración revela diversos aspectos que corresponden a lesiones de las cuerdas (nódulos típicos, espesamientos mucosos, etc.) y a manifestaciones laríngeas como consecuencia de forzar la voz (afrontamiento defectuoso posterior de las cuerdas, balanceo anterior de los aritenoides, hipertonía y presión de las bandas ventriculares).

Lo ideal es que el médico-foniatra realice el estudio de la función vocal, pero el cirujano debe conocer las principales etapas y ser capaz de efectuarlo en ausencia del foniatra. Este examen es fundamental porque la fonocirugía es una cirugía funcional y el objetivo terapéutico del cirujano no es el aspecto de las cuerdas vocales, sino la mejoría de la función vocal. La escucha directa con el oído sigue siendo más precisa y más fiable para un operador entrenado. La voz se debe registrar en buenas condiciones técnicas (magnetófono de calidad, micrófono electrostático) y con un mínimo de normalización (listas de palabras o de frases típicas) para establecer comparaciones antes y después de la intervención [23]. La voz se altera como consecuencia de la lesión y rara vez es específica de una afección concreta. Casi siempre es grave, ronca y más o menos atenuada. A menudo hay breves extinciones o «deso-

norizaciones». La disfonía es casi siempre permanente en los pacientes que pueden recibir un tratamiento fonoquirúrgico. Sin embargo, suele variar a lo largo del día: es intensa al levantarse, mejora por la mañana y luego vuelve a empeorar al final del día, sobre todo después del trabajo. Casi siempre hay disodea (trastorno del canto), con supresión de la parte más aguda de la tesitura.

La observación de la situación fonatoria del paciente debe acompañarse de la escucha de la voz: estado de crispación de los músculos del cuello, tipo respiratorio empleado (torácico, abdominal, mixto) y postura general. Estos datos se refieren al esfuerzo vocal y se deben revisar durante la evolución. Si es posible, un vídeo es aún más explícito y fácil de comparar.

Con menos frecuencia se hacen en la práctica cotidiana mediciones objetivas de la voz, pero se piensa que se desarrollarán con rapidez, ya sean las mediciones acústicas «clásicas» o las mediciones aerodinámicas [11].

Anestesia

La fonocirugía es una cirugía funcional que se encuentra en el límite de la cirugía estética. Por lo tanto, el riesgo operatorio debe ser mínimo y hay que respetar las contraindicaciones de la anestesia general [9, 10].

NORMAS GENERALES

En la fonocirugía, el cirujano y el anestesista deben compartir el mismo campo operatorio y respetar los requisitos de ambos.

Para el anestesista la preocupación esencial es mantener una hemostasia satisfactoria a pesar de la anestesia general, que debe ser profunda por la naturaleza reflexógena de la laringe. Como se trata de intervenciones generalmente breves (< 20 min), la anestesia se debe poder eliminar con rapidez. Para el cirujano, lo más importante es la visibilidad del plano de la glotis y su inmovilidad. Si el paciente está intubado, el calibre de la sonda debe ser suficientemente pequeño para no perturbar el acto quirúrgico. La inmovilidad del plano de la glotis obliga a mantener la apnea (como consecuencia de la depresión inspiratoria inducida por la anestesia o por la utilización de curare). Por lo tanto, la respiración asistida, manual o mecánica, es indispensable. Los equipos que practican con regularidad este tipo de cirugía ya no emplean las técnicas que permiten la respiración espontánea (neuroleptanalgesia, narcoanalgesia). La absoluta inmovilidad del plano de la glotis y la estabilidad de la anestesia durante la intervención son esenciales para el desarrollo de la operación.

En cuanto a la elección del acceso traqueal, no se ha llegado a un consenso entre los defensores del tubo traqueal de pequeño calibre y los partidarios de la *jet-ventilation*.

La intubación con sonda y la ventilación «convencional» requieren tubos de pequeño calibre, pero suficientemente largos, que queden inmovilizados entre los aritenoides. Todas las grandes marcas disponen de tubos adaptados. Si se usa el láser, hay que proteger el tubo con papel de aluminio o compresas húmedas o elegir un tubo fabricado especialmente. Asimismo, como ya se ha mencionado, en el momento de los impactos hay que sustituir los gases potencialmente explosivos por aire. Con la intubación se pueden utilizar los circuitos anestésicos convencionales, convenientes para otros tipos de intervención que se puedan efectuar en el mismo quirófano. Esto es importante pues la laringoscopia con láser suele ser breve. Otra ventaja es el pequeño balón, que protege la tráquea contra la caída de residuos y sangre.

La *jet-ventilation* de alta frecuencia consiste en inyección de gas a presión a través de un catéter de pequeño calibre (3 a 4 mm de diámetro) colocado entre las cuerdas vocales o introducido directamente en la tráquea por punción intercricotiroidea. Para el cirujano esta técnica tiene la ventaja de despejar completamente el campo operatorio, pero el inconveniente de no proteger la región subglótica de la caída de residuos o de sangre. Este argumento tiene poco peso en el campo de la fonocirugía. La existencia de un pequeño movimiento de las cuerdas vocales bajo la influencia de corrientes aéreas puede exigir la interrupción de la ventilación en el momento de la intervención. Para el anestesista, la *jet-ventilation* de alta frecuencia permite mantener una hemostasia correcta y el riesgo de neumotórax es escaso.

PROTOCOLO DE LOS AUTORES

Se coloca al paciente sobre una mesa equipada con un cabezal regulable. Después de establecer una vía venosa periférica y monitorizar (electrocardioscopia, pulsoximetría, esfigmomanometría), se le preoxigena con máscara y se le administra una inyección intravenosa de benzodiacepina (por ejemplo, 10 mg de diazepam).

La inducción se lleva a cabo con 2 a 2,5 mg/kg de propofol y, eventualmente, 0,5 a 1 mg/kg de bromuro de vecuronio.

Después de una anestesia local minuciosa (lidocaína con atomizador al 5 %), se intuba al paciente con un tubo orotraqueal (por esta vía el cirujano puede desplazar mejor el tubo que por vía nasotraqueal). Los autores emplean un tubo sin balón del menor calibre posible para no obstruir el campo quirúrgico.

El mantenimiento de la anestesia se garantiza con halógenos y ventilación asistida manual. En el transcurso de la intervención con láser, se sustituye el oxígeno por aire controlando la saturación de O_2 del paciente. Si la saturación desciende por debajo del 95 %, se interrumpe el procedimiento y se vuelve a oxigenar al enfermo hasta que la situación se normalice.

El paciente se despierta en la sala de recuperación y se prosigue la monitorización. Para prevenir el riesgo de edema postoperatorio hay que administrar corticosteroides por vía intravenosa. El postoperatorio suele ser poco o nada doloroso. Si es necesario, se prescribe paracetamol inyectable.

Colocación

El paciente se echa sobre una mesa con la cabeza levantada por un cabezal articulado. El cuello está ligeramente flexionado sobre el tronco y la cabeza está hiperextendida sobre el cuello. Esta postura permite exponer la comisura anterior y relajar la cuerda vocal. Se puede fijar la cabeza sobre el cabezal con cinta adhesiva o un anillo de goma.

La introducción del laringoscopio *(fig. 17)* requiere que los músculos cervicales y la laringe estén completamente relajados. La cooperación con el anestesista es crucial; por ejemplo, a veces hay que administrar curare al paciente para conseguir la relajación muscular deseada. Entre los laringoscopios disponibles se escoge el más ancho posible. Se introduce teniendo cuidado con los dientes, sobre todo con los incisivos superiores, que se protegen con un protector especial o con una compresa húmeda. El laringoscopio se debe introducir de manera precisa. El problema de quedarse corto es que las bandas ventriculares tapan las cuerdas vocales y no se ve la comisura anterior. Si la introducción es excesiva, las cuerdas vocales pueden estar sometidas a demasiada tensión y sigue sin verse la comisura anterior. La introducción óptima a veces resulta difícil y hay que dedicar tiempo, pues es necesaria una buena exposición para una intervención quirúrgica adecuada. Cuando la exposición es correcta, el laringoscopio se puede fijar a una tablilla pretorácica que

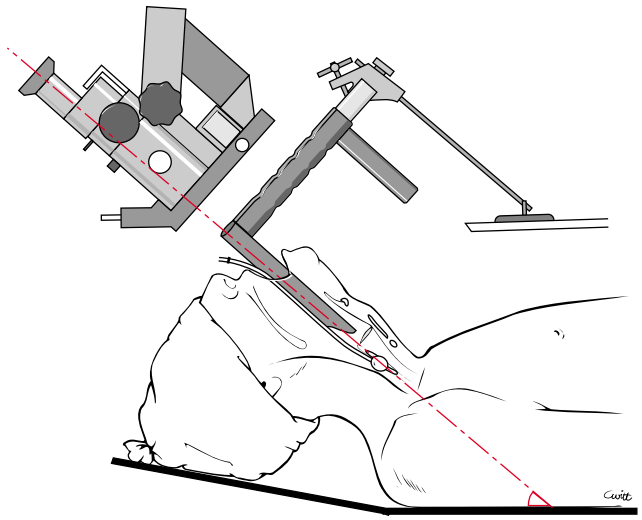

17 *Colocación del laringoscopio.*

hay que levantar con precaución para visualizar correctamente la comisura anterior.

Para ver bien la comisura anterior con frecuencia hay que colocar una cinta adhesiva en la cara anterior del cuello, fijada al cabezal. La cinta desciende la comisura anterior y permite visualizarla en el laringoscopio.

A continuación se coloca el microscopio operatorio delante del orificio distal del laringoscopio, con una longitud focal de 350 a 400 mm según la costumbre del operador. Se debe alinear el eje óptico del microscopio (paralelo al eje de la fuente luminosa y al eje del láser) con el eje central del laringoscopio. En condiciones ideales, este eje forma un ángulo de 45° con respecto al plano de la mesa quirúrgica.

Se preparan y disponen los instrumentos de fonocirugía sobre una mesita. Estos instrumentos derivan de la instrumentación de la microcirugía otológica, pero su mango es más largo, alrededor de 22 cm en el caso de la instrumentación de Bouchayer. Constan de dos juegos, uno para cada lado. A ambos lados, se dispone una micropinza fina (pinza de Kleinsasser) y un micropinza «en corazón» contraacodada (pinza de Bouchayer). También se colocan un separador de punta roma y una microtijera curva. La instrumentación se completa con un bisturí lanceolado y una cánula de aspiración. Cuando se emplea el láser, conviene disponer de un sistema de aspiración de humos. Éste puede consistir en una cánula de aspiración complementaria, unida al laringoscopio, o en instrumentos especiales con un fino conducto de aspiración integrado (instrumentación de Remacle [Pouret]).

Los actos complementarios requieren también la preparación de material. Se debe disponer de un bisturí eléctrico para contener una posible hemorragia. Su extremo distal contiene una micropinza análoga a las micropinzas finas de Kleinsasser. También hay que tener a mano compresas (0,5 x 0,5 cm) refrigeradas e impregnadas con vasoconstrictores, cola biológica (para algunos autores) y compresas impregnadas de solución salina fisiológica (0,5 x 2 cm) para proteger la subglotis cuando se emplee el láser.

Técnicas quirúrgicas

Cualesquiera que sean, estos métodos deben respetar absolutamente el ligamento vocal y la comisura anterior. Además, tienen que respetar en la medida de lo posible la mucosa del borde libre y de la cara interior de la cuerda, así como los tejidos que componen el espacio de Reinke, que debe seguir siendo el espacio de deslizamiento necesario para la vibración de la cuerda vocal durante la fonación.

INSPECCIÓN

Se comienza por examinar toda la laringe, en particular la glotis. Se presta atención a la vascularización superficial de las cuerdas: unos vasos dilatados que convergen en un punto preciso de la mucosa sugieren una lesión subyacente, como un quiste. Al converger hacia la comisura anterior recuerdan una microbrida. En ocasiones resulta útil examinar la región de la comisura anterior o algunas zonas difíciles con instrumentos ópticos rectos y a 30°.

PALPACIÓN

Completa la inspección separando las bandas ventriculares para visualizar toda la cara superior de la cuerda. Se puede girar ligeramente la cuerda vocal sobre su eje anteroposterior para ver bien su borde libre e inspeccionar su cara inferior. En particular, se puede palpar cuidadosamente la cuerda vocal con una pinza fina para verificar la ausencia de induración profunda, que podría sugerir un quiste intracordal.

ELECCIÓN DEL LÁSER O DE LOS MICROINSTRUMENTOS

En 1984, en el informe de la Sociedad francesa de ORL sobre la voz humana y sus trastornos, Frèche analizó las indicaciones del láser de CO_2. En su opinión, el láser de CO_2 es muy útil en las corditis vasculares, los granulomas aritenoideos y los edemas aritenoideos posláser, así como los mininódulos de las cuerdas vocales y las sinequias. En cambio, para Frèche el láser es menos eficaz que la microcirugía instrumental en los quistes y las hendiduras de la glotis. La evolución de la tecnología del láser, con la introducción de haces mejor focalizados y el uso de bajas potencias y del modo pulsado, permite realizar ahora una verdadera disección con el láser de CO_2 regulado para favorecer el corte en detrimento de la coagulación. Por lo tanto, parece que hoy día estas distinciones ya no son válidas y que el láser y los microinstrumentos tienen indicaciones y resultados muy parecidos; la diferencia reside más bien en la preferencia técnica de cada operador.

PÓLIPOS Y NÓDULOS

■ *Principio*

La lesión corresponde a una tumefacción que se localiza principalmente en el corion, donde se halla una inflamación localizada con o sin microvascularización. No se puede conservar la mucosa superficial porque está atrófica, indisociable del pólipo o, por el contrario, hiperplásica o ligeramente displásica. La intervención consiste en extirpar toda la lesión sin dañar el ligamento vocal ni, en exceso, el tejido del espacio de Reinke cerca de la lesión *(fig. 18)*.

■ *Técnica*

En algunos casos, la palpación y la inspección consiguen descubrir una lesión no diagnosticada antes de la intervención, en particular un quiste o una hendidura. La indicación quirúrgica de este tipo de lesiones se ha comentado anteriormente (cf supra).

El pólipo se sujeta con la micropinza «en corazón» adaptada, sostenida con la mano contralateral. La prensión debe ser lo más «suave» posible para no resecar en exceso la mucosa. En algunos casos, se puede «girar» la cuerda vocal sobre su eje anteroposterior con una pinza fina para ver mejor el borde inferior del pólipo *(fig. 19)*.

18 *Principio de la exéresis del pólipo.*

19 *Prensión del pólipo.*

20 *Sección del pólipo.*

A continuación, se secciona el pólipo con la microtijera curva a ras de la implantación del pólipo en la mucosa sana. Es posible [5, 19, 39] despegar la cara profunda del pólipo del ligamento (*técnica del microcolgajo*). Para conseguir que se separen también se puede emplear el láser. Al final de la exéresis, hay una zona cruenta relativamente amplia. Se tapona con una compresa impregnada de vasoconstrictor que se deja puesta durante unos instantes. Si es necesario, se puede operar la otra cuerda vocal al mismo tiempo *(fig. 20)*.

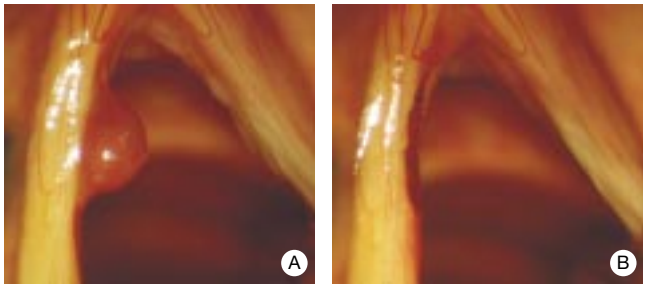

21 *Exéresis del pólipo con láser.*
A. Pólipo. B. Después de la resección.

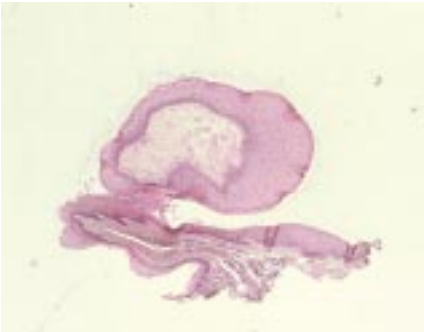

22 *Pieza histológica después de la resección con láser (colección del Dr. Remacle).*

La resección de un pólipo o de un nódulo, sobre todo cuando es angiectásico, es muy sencilla con láser gracias a la disminución del pequeño sangrado «en sábana» que a veces se observa con la microcirugía convencional. La forma de trabajar que los autores recomiendan, siguiendo a Remacle [28], es la siguiente: haz enfocado a 300 µm para una longitud focal de 350 mm, modo pulsado, 2 a 3 W e impactos de 0,1 segundos. La pinza tira de la lesión hacia la línea media, de tal manera que los impactos del láser son en cierto modo tangenciales con respecto a la cuerda vocal *(fig. 21)*.

A continuación, hay que hacer sistemáticamente un análisis histológico del pólipo o del nódulo. El uso del láser no contraindica el análisis histológico de las lesiones incluso a nivel de sus límites *(fig. 22)* [28].

En algunos casos existe una ectasia vascular asociada que puede tratarse mediante cauterización con bisturí eléctrico o mejor con láser. Los microvasos se coagulan por separado con una potencia de 1 W y un tiempo de impacto de 0,1 segundos. No se utiliza el modo pulsado, pues no se trata de obtener una sección sino un simple «blanqueo» de los vasos superficiales.

Postoperatorio

El postoperatorio suele ser sencillo, sobre todo cuando la intervención ha sido unilateral, como en el caso de los pólipos. Después de un reposo vocal de 6 días, la voz se suele recuperar de manera bastante satisfactoria, y a veces en un grado espectacular. Sin embargo, el resultado vocal definitivo se obtiene aproximadamente al cabo de un mes. No siempre resulta fácil que el enfermo acepte la logopedia, sobre todo cuando el resultado local se ha obtenido con rapidez. No obstante, sigue siendo útil proponerla en todos los casos, sobre todo cuando hay una disfunción vocal importante que puede causar una recidiva.

EDEMAS DE REINKE

Principio

Se trata de una lesión que se localiza principalmente en el corion que está invadido por un edema generalmente bastante «líquido» que no se adhiere ni al ligamento vocal ni a la mucosa, que está «hinchada». Si hay displasia superficial, es necesario resecar la mucosa para análisis histológico, pero casi siempre se puede conservar. El principio quirúrgico es la aspiración del edema a través de un corte mucoso realizado en el borde superior de la cuerda (técnica de Gould-Hirano). La resección de la mucosa en exceso después de esta aspiración debe ser parsimoniosa y permitir, si es posible, recubrir la zona cruenta de la cuerda vocal *(fig. 23)*.

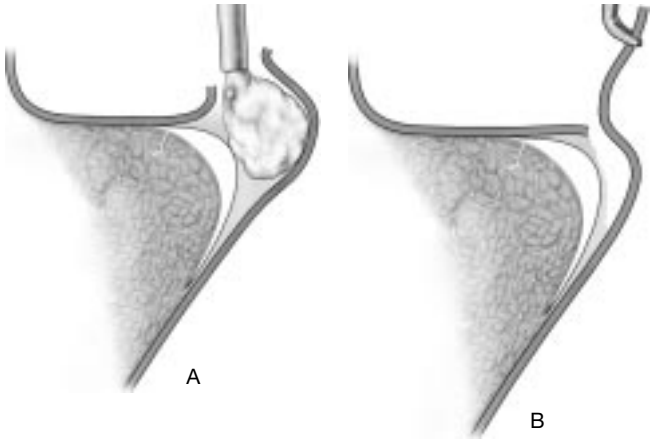

23 *Principio de la resección del edema de Reinke.*

Técnica

Se pueden coagular los microvasos con láser para disminuir el sangrado, a veces bastante molesto.

A continuación, se secciona la mucosa en el borde superior de la cuerda vocal, en la unión con la base ventricular. La sección se puede efectuar con microtijera, bisturí lanceolado o láser. En este último caso, el láser se prepara igual que para resecar un pólipo (haz enfocado a 300 µm para una longitud focal de 350 mm, modo pulsado, 2 o 3 W e impactos de 0,1 segundos). Después, se tira del borde libre de la mucosa hacia la línea media con una pinza «en corazón» y se aspira el edema. Por último, se reviste el ligamento vocal con la mucosa y se reseca la mucosa en exceso. Algunos expertos recomiendan fijar el microcolgajo así formado con unas gotas de cola biológica. Según la costumbre del operador, la cola se prepara para una solidificación rápida o una solidificación lenta; esta última facilita la colocación exacta del colgajo *(fig. 24)*.

Salvo en casos concretos, se operan las dos cuerdas vocales al mismo tiempo, pero siempre respetando la región de la comisura anterior para evitar la aparición de sinequias.

24 *Técnica de resección del edema de Reinke.*
A. Sección-aspiración.
B. Recubrimiento.

Postoperatorio

Los resultados suelen ser espectaculares y se consigue una voz mucho más clara y más alta. Sin embargo, esto no siempre es fácil, sobre todo en caso de intervención bilateral. Conviene advertir al paciente, si hay un edema de Reinke importante, de que el período de recuperación vocal puede ser largo (4 a 6 semanas en algunos casos). El paciente debe ser consciente de esta fase de cicatrización y esto debe tenerse en cuenta en el momento de la indicación terapéutica y de la elección de la fecha de la intervención quirúrgica.

QUISTES EPIDÉRMICOS Y HENDIDURAS

Principio

La lesión corresponde a una tumefacción intracordal, limitada por una pared relativamente resistente, rodeada de cierta inflamación en el corion. La mucosa de recubrimiento puede ser perfectamente normal y estar conservada, o bien puede presentar el orificio de un quiste en el borde libre; en este caso, hay que resecar los dos bordes del orificio del quiste como si se tratase de una hendidura. La ablación de la bolsa quística en una sola pieza es una garantía contra las recidivas *(figs. 25, 26)*.

Técnica

Los autores siguen los principales pasos de la técnica descrita por Bouchayer [2]. La intervención comienza por una incisión de la cara superior de la cuerda vocal, paralela a su borde libre, enfrente del quiste. Se puede efectuar la incisión (cordotomía) con microinstrumentos, como el bisturí lanceo-

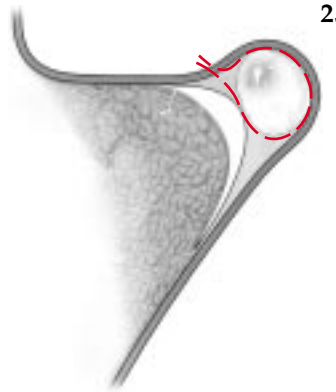

25 *Principio de resección del quiste.*

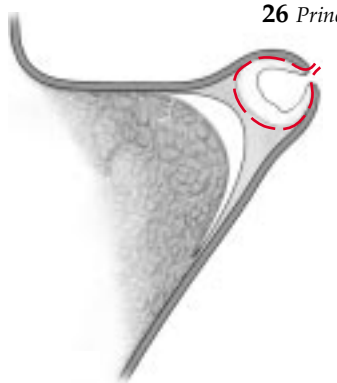

26 *Principio de resección de la hendidura.*

lado, o con el láser de CO_2, con el máximo enfoque posible y una potencia de 1 o 2 W, si puede ser en modo pulsado para favorecer el efecto cortante.

Seguidamente, se despega el quiste del ligamento vocal y de la mucosa. Se puede facilitar esta disección con una inyección submucosa de vasoconstrictores [5, 19]. En general, resulta más fácil encontrar el plano por delante y por detrás del quiste. Después, se despega *(fig. 27)*. Los microinstrumentos constituyen el instrumental más adecuado, salvo cuando hay inflamación periquística o cuando el láser puede disminuir el sangrado «en sábana», a veces molesto, que puede ocultar el campo operatorio y dificultar la identificación exacta de las fibras del ligamento vocal *(fig. 28)*. En algunos casos, el polo externo del quiste queda encajado entre las fibras del ligamento vocal, que pueden desgarrarse. Tras la intervención, hay que inspeccionar minuciosamente la pequeña cavidad del quiste para no pasar por alto un segundo quiste más profundo, a veces en el espesor del ligamento vocal. No obstante, se debe conocer el parecido entre un quiste en el ligamento vocal y las máculas flavas. Si se tienen dudas, hay que ser muy prudente. Luego, se pliega la mucosa y se puede fijar con un poco de cola biológica.

Si hay un quiste abierto, la intervención comienza por la incisión de los bordes superior e inferior, para circunscribir el orificio de la bolsa epidérmica. La incisión se efectúa con un bisturí lanceolado o láser (máximo enfoque, 1 W, modo pulsado). Seguidamente, se despega el fondo de la bolsa del ligamento cordal igual que en los quistes cerrados. Como ha demostrado Remacle, se puede emplear también el láser para separar el fondo de la bolsa del ligamento vocal. A continuación, se libera unos milímetros la mucosa de la región subglótica, lo que permite enfrentar los bordes mucoso superior e inferior de la zona de resección para recubrir la zona cruenta creada por la exéresis del quiste.

En teoría, cabe aplicar la misma técnica a los puentes mucosos, considerados como quistes abiertos en dos puntos. A nivel del fondo de la bolsa no hay diferencias notables. En cambio, suele resultar difícil desdoblar el puente mucoso en su espesor para extraer la parte profunda en una pieza con la bolsa quística conservando la cinta mucosa superficial como recomienda Bouchayer [2]. En la mayoría de los casos, si el puente mucoso es fino y el fondo de la bolsa no se ha retocado en exceso, se puede simplemente resecar la cinta seccionando (con microtijera o láser) sus inserciones anterior y posterior *(fig. 29)*.

Por lo que se refiere a los quistes mucosos de retención, la técnica es casi idéntica a la de los quistes epidérmicos, pero hay que tener en cuenta la fragilidad de la cubierta del quiste. Por lo tanto, la disección es delicada y pocas veces se puede hacer una extirpación completa sin abrir. Sin embargo, por lo general se puede separar esta membrana de la mucosa por una parte y del ligamento vocal por otra, con objeto de extraer toda la bolsa quística. Al final de la intervención hay que examinar cuidadosamente la zona de exéresis para comprobar que se ha extirpado toda la bolsa. A continuación, se pliega la mucosa según la técnica habitual.

Postoperatorio

El postoperatorio suele ser sencillo, pero conviene advertir al paciente de que la voz tarda en recuperarse varias semanas. A veces, el primer control postoperatorio muestra unas cuerdas vocales con un aspecto satisfactorio y signos antiinflamatorios moderados, sin que se vea la cicatriz de la cordotomía. Casi siempre la cuerda operada está inflamada y no hay vibración estroboscópica. La voz suele ser mediocre, ronca, inestable, fácilmente desonorizada y, sobre todo, de poca intensidad. Incluso con la logopedia, la mejoría es lenta y muy progresiva.

ESTRÍAS Y MUESCAS

Principio

El objetivo es extirpar la mucosa patológica y atrófica y suprimir la íntima adherencia entre la mucosa cicatrizal y el plano del ligamento vocal para encontrar una zona donde se separen *(fig. 30)* la mucosa y el ligamento. A veces hay que aumentar el volumen del músculo vocal cuando hay una atrofia muscular asociada *(fig. 31)*.

Técnica

Al igual que para los quistes abiertos, la intervención comienza por una incisión en los bordes superior e inferior de la estría o de la muesca. Luego, con un bisturí lanceolado o el láser se busca un plano para despegar la mucosa del ligamento. Esta disección siempre resulta difícil, pues la mucosa se adhiere íntimamente al plano ligamentario y no siempre se puede conservar. Esto se puede conseguir con una inyección (hidrotomía) de corticosteroides [2] o vasoconstrictores [5] en el plano de la lámina propia. En el borde inferior, el peligro radica en resecar excesivamente las fibras conjuntivas y musculares, y la separación debe ser especialmente prudente. Como ocurre con las hendiduras, a veces es útil despegar la mucosa de la región subglótica para no dejar un área cruenta en la zona de exéresis. Algunos expertos [8] recomiendan hacer pequeñas incisiones del borde inferior perpendiculares al eje de la cuerda vocal *(fig. 32)*.

Se ha propuesto inyectar el músculo vocal para aumentar el volumen de la cuerda vocal. Esta inyección puede consistir, según las disponibilidades, en grasa, colágeno o autocolágeno.

Estas lesiones son bilaterales y hay que operar los dos lados al mismo tiempo, salvo si la disección del primero es muy difícil, en cuyo caso puede ser preferible esperar 6 meses entre una operación y otra.

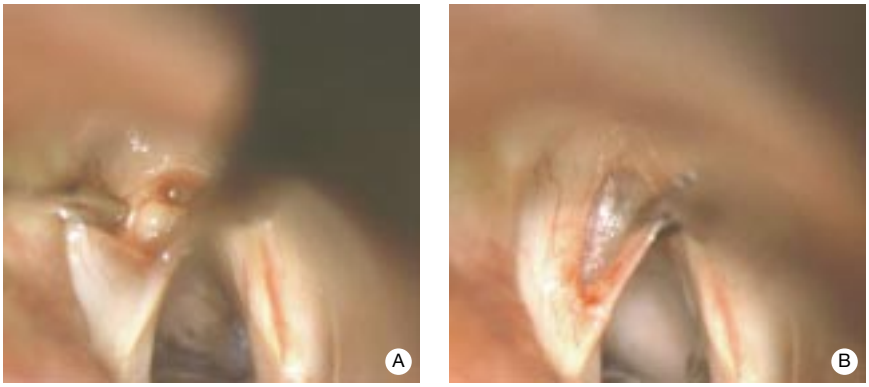

27 *Técnica quirúrgica del quiste.*
A. Separación. B. Bolsa mucosa restante.

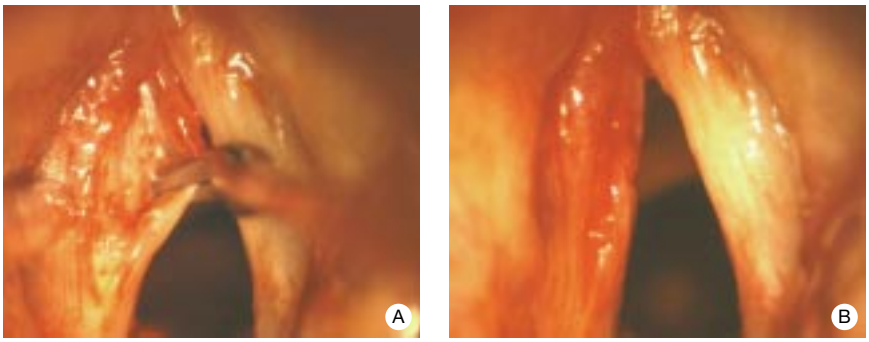

28 *Hendidura compleja.*
A. Hendidura difícil de distinguir de las fibras ligamentarias. B. Después de la intervención, el borde libre es rectilíneo.

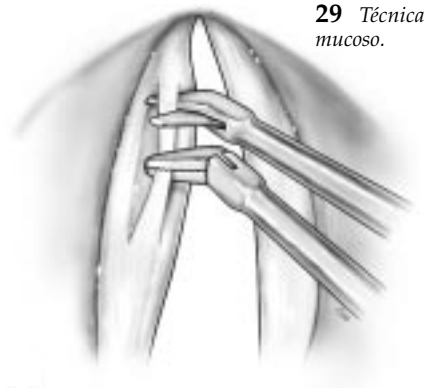

29 *Técnica quirúrgica del puente mucoso.*

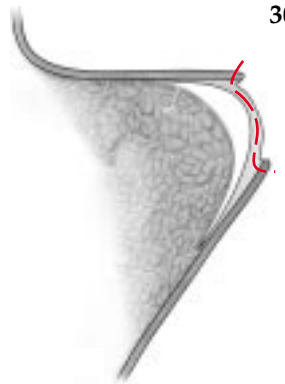

30 *Principio de la separación de las estrías.*

31 *Aumento del volumen de la cuerda vocal.*

Postoperatorio

Durante el primer control postoperatorio, a menudo se mantiene el aspecto de surco y la vibración estroboscópica es escasa. La voz es mediocre, a veces un poco más grave que antes de la intervención, pero casi siempre desonorizada y ronca. Sólo en el transcurso de la reeducación mejoran el cierre de la glotis y la flexibilidad de las cuerdas vocales. Sin embargo, rara vez el resultado es perfecto. Con la logopedia, que se debe mantener mucho tiempo, la voz se vuelve más grave, más fuerte y más «cómoda», aunque el timbre suele ser poco claro. Cuando la indicación está bien planteada, la mayoría de los pacientes se sienten muy satisfechos, pues el régimen terapéutico (logopedia y cirugía) disminuye la fatigabilidad y aumenta el volumen sonoro, y reduce el forzamiento de la voz y las parestesias acompañantes.

En las lesiones cicatrizales, los exámenes estroboscópicos postoperatorios bastante tardíos (segundo o tercer mes) demuestran en los mejores casos la recuperación de la ondulación mucosa con mejoría del cierre de la glotis, lo que refleja la eficacia de la intervención. Mejoran la comodidad y la intensidad de la voz. Sin embargo, muy rara vez se recupera una voz normal.

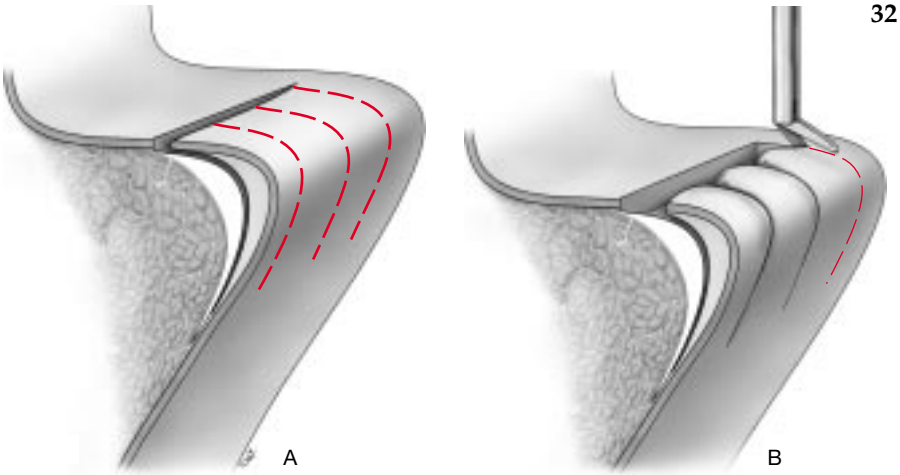

32 *Técnica de Ford (según Ford).*

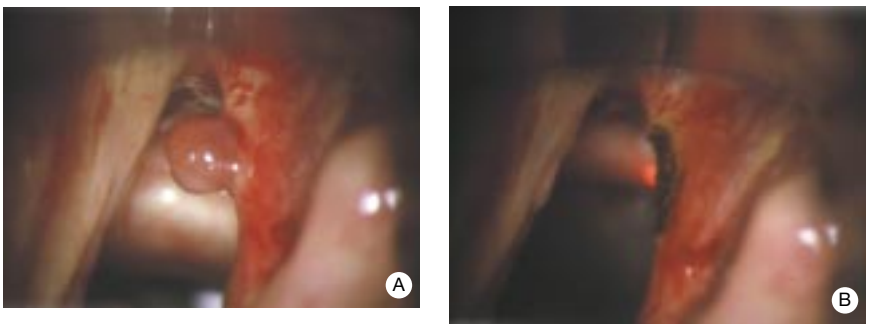

33 *Resección del granuloma.*
A. Granuloma cicatrizal.
B. Después de la resección con láser.

GRANULOMAS

Principio

El trastorno de la voz está relacionado con el volumen del granuloma, que impide la unión de las apófisis vocales y es responsable de una voz apagada. Con la intervención se deben regularizar el borde libre de las apófisis vocales y limitar los riesgos de recidiva mediante la cauterización con láser de los bordes y del fondo de la zona de exéresis *(fig. 33)*.

Técnica

El primer problema que hay que solucionar es la visibilidad de la lesión, que puede estar oculta por la sonda de intubación, y se puede recurrir a la anestesia sin intubación. Los autores prefieren empujar hacia delante la sonda de intubación con la punta del laringoscopio. Este método tiene la ventaja de mantener apartadas las cuerdas vocales, lo que permite ver bien la cara interna de las apófisis vocales.

A continuación, se efectúa la extirpación con láser, empleando constantes de tipo «coagulación»: punto ligeramente desenfocado y modo no pulsado, pero potencias siempre bajas, de 1 a 3 W. No hay que vaporizar con láser la pieza de exéresis, sino recortarla, para poder analizar su histología. Al final de la intervención se pueden inyectar corticosteroides en la zona de exéresis para reducir la reacción inflamatoria postoperatoria y limitar de esta manera la incidencia de recidivas.

Postoperatorio

El postoperatorio se puede caracterizar por algunos dolores faríngeos la noche de la intervención que requieren la prescripción de analgésicos. En el transcurso del control postoperatorio, no es raro que la región operada muestre una capa blanquecina de tipo pseudomembranosa o una reacción granulomatosa. Se debe prescribir tratamiento antiinflamatorio combinado con el tratamiento del reflujo gastroesofágico. Si hay recidivas, no se debe volver a intervenir con demasiada prontitud (cf capítulo *Indicaciones*).

Tratamiento posquirúrgico

No es sistemático. Se puede prescribir una combinación de antibióticos de amplio espectro y corticosteroides, así como aerosoles o atomizadores de corticosteroides. En algunos casos hay que añadir antitusígenos por vía general.

Habitualmente se prescribe reposo vocal durante unos 6 días. No se ha demostrado que prolongar este reposo sea más eficaz y hacerlo así puede resultar penoso para el paciente. En algunos casos, se puede autorizar al enfermo a hablar, pero sonorizando débilmente mejor que cuchicheando, ya que esto puede generar tensiones laríngeas y cervicales. Se debe programar un control postoperatorio a los 7 días para tranquilizar al paciente, cuya voz suele ser mediocre en el momento de volver a hablar, y para recomendarle logopedia postoperatoria, que debe estar prevista antes de la intervención. En el transcurso de esta consulta, es inútil realizar exámenes sofisticados de la voz, salvo en casos concretos, pero sí conviene efectuar una laringoscopia con estroboscopia para eliminar un posible granuloma en la zona de exéresis. En este caso, es indispensable advertir al paciente de que la cicatrización será más larga de lo previsto, proseguir el reposo vocal y administrar corticosteroides por vía general y local.

Si el aspecto de las cuerdas vocales es adecuado, se puede comenzar la logopedia postoperatoria aproximadamente al 15º día.

Cualquier referencia a este artículo debe incluir la mención del artículo original: Giovanni A, Remacle M et Robert D. Phonochirurgie des tumeurs bénignes des cordes vocales. Encycl Méd Chir (Editions Scientifiques et Médicales Elsevier SAS, Paris, tous droits réservés), Techniques chirurgicales - Tête et cou, 46-350, 2000, 16 p.

Bibliografía

[1] Benjamin B, Croxson G. Vocal nodules in children. *Ann Otol Rhinol Laryngol* 1987 ; 96 : 530-533

[2] Bouchayer M, Cornut G. Microsurgical treatment of benign vocal fold lesions: indications, technique, results. *Folia Phoniatr* 1992 ; 44 : 155-184

[3] Cornut G, Bouchayer M. Bilan de quinze années de collaboration entre phoniatre et chirurgien. *Bull Audiophonol* 1988 ; 4 : 7-50

[4] Cornut G, Bouchayer M. Phonosurgery for singers. *J Voice* 1989 ; 3 : 269-276

[5] Courey MS, Gardner GM, Stone RE, Ossof RH. Endoscopic vocal fold microflap: a three-year experience. *Ann Otol Rhinol Laryngol* 1995 ; 104 : 267-273

[6] Dikkers FG, Nikkels PG. Benign lesions of the vocal folds: histopathology and phonotrauma. *Ann Otol Rhinol Laryngol* 1995 ; 104 : 698-703

[7] Duncavage JA, Ossof RH, Rouman WC, Toohill RJ, Almagro UA, Carl GA et al. Injuries to the bronchi and lungs caused by laser-ignited endotracheal tube fires. *Otolaryngol Head Neck Surg* 1984 ; 92 : 639-643

[8] Ford CN, Inagi K, Khidr A, Bless D, Gilchrist KV. Sulcus vocalis: a rational analytical approach to diagnosis and management. *Ann Otol Rhinol Laryngol* 1996 ; 105 : 189-200

[9] Frèche CH, Piquet JJ, Traissac L, Romanet P, Guerrier B, Brasnu D et al. Le laser en ORL. Paris : Arnette, 1993

[10] Frèche CH, Rouvier P, Piquet JJ, Haguenauer JP, Traissac L, Peynègre R et al. L'endoscopie diagnostique et thérapeutique en ORL. Paris : Arnette, 1989

[11] Giovanni A, Revis J, Triglia JM. Objective aerodynamic and acoustic measurements of voice improvement after phonosurgery. *Laryngoscope* 1999 ; 109 : 656-660

[12] Giovanni A, Triglia JM, Robert D, Bonnefille E, Zanaret M, Cannoni M. Nodules des cordes vocales chez l'enfant. *J Fr ORL* 1995 ; 44 : 165-170

[13] Goubert JL. Le laser CO_2 en laryngologie. [thèse]. Marseille, 1980

[14] Hirano M. Morphological structure of the vocal cord as a vibrator and its variation. *Folia Phoniatr* 1974 ; 26 : 89-94

[15] Hirshman CA, Smith J. Indirect ignition of the endotracheal tube during carbon dioxide laser surgery. *Arch Otolaryngol* 1980 ; 106 : 639-641

[16] Hochman I, Hillman RE, Sataloff RT, Zeitels SM. Ectasias and varices of the vocal fold : clearing the striking zone. *Ann Otol Rhinol Laryngol* 1999 ; 108 : 10-16

[17] Jako GJ. Laryngoscope for microscopic observation, surgery, and photography. *Arch Otolaryngol* 1970 ; 91 : 196-199

[18] Jako GJ. Laser surgery of the vocal cords. An experimental study with carbon dioxide lasers on dogs. *Laryngoscope* 1972 ; 82 : 2204-2215

[19] Kass ES, Hillman RE, Zeitels SM. Vocal fold submucosal infusion technique in phonomicrosurgery. *Ann Otol Rhinol Laryngol* 1996 ; 105 : 341-347

[20] Kay NJ. Vocal noduls in children. Aetiology and management. *J Laryngol Otol* 1982 ; 96 : 731-736

[21] Kleinsasser O. Mikrochirurgie im Kehlkopf. *Arch Ohren Nasen Kehlkopfheilkurde* 1964 ; 183 : 428-433

[22] Lancer JM, Syder D, Jones AS, LeBoutillier A. Vocal cords nodules: a review. *Clin Otolaryngol* 1988 ; 13 : 43-51

[23] Marraco M. Bilan phoniatrique au cours d'une rééducation vocale pour *kissing*-nodules chez un enfant. *Rev Laryngol* 1991 ; 112 : 357-359

[24] Michaels L. Pathology of the larynx. New York : Springer-Verlag, 1984 : 102-109

[25] Milutinovic Z. Indirect microsurgery of the vocal folds. Videostroboscopy versus microstroboscopy. *Ear Nose Throat J* 1993 ; 72 : 134-136

[26] Postma GN, Courey MS, Ossof RH. Microvascular lesions of the true vocal fold. *Ann Otol Rhinol Laryngol* 1998 ; 107 : 472-476

[27] Remacle M, Degols JC, Delos M. Exsudative lesions of Reinke's space. An anatomopathological correlation. *Acta Otorhinolaryngol Belg* 1996 ; 50 : 253-264

[28] Remacle M, Lawson G, Watelet JB. Carbon dioxide laser microsurgery of benign vocal fold lesions: indications, techniques and results in 251 patients. *Ann Otol Rhinol Laryngol* 1999 ; 108 : 156-164

[29] Robert D, Giovanni A, Chrestian M, Bonnefille E, Zanaret M, Cannoni M. Nodules et formations paranodulaires : essai de corrélation anatomoclinique. *Rev Laryngol* 1993 ; 114 : 245-250

[30] Sato K, Hirano M. Age-related changes of the macula flava of the human vocal fold. *Ann Otol Rhinol Laryngol* 1995 ; 104 : 839-844

[31] Smith E, Taylor M, Mendoza M, Lemke J, Hoffmann. Functional impact of nodules: a case-comparison study. . *J Voice* 1998 ; 12 : 551-558

[32] Sosis M, Dillon F. Reflexion of CO_2 laser radiation from laser resistant endotracheal tubes. *Anesth Analg* 1991 ; 73 : 338-340

[33] Strong MS, Jako GJ. Laser surgery of the larynx: early clinical experience with continuous CO_2 laser. *Ann Otol Rhinol Laryngol* 1972 ; 81 : 791-798

[34] Titze IR. Principles of voice production. Englewood Cliffs : Prentice Hall, 1994

[35] Vaughan CW. Transoral laryngeal surgery using the CO_2 laser. Laboratory experiments and clinical experience. *Laryngoscope* 1978 ; 88 : 1399-1420

[36] Woo P, Casper J, Colton R, Brewer D. Diagnosis and treatment of persistent dysphonia after laryngeal surgery: a retrospective analysis of 62 patients. *Laryngoscope* 1994 ; 104 : 1084-1091

[37] Ylitalo R, Lindestad PA. A retrospective study of contact granuloma. *Laryngoscope* 1999 ; 109 : 433-436

[38] Zeitels SM. Laser versus cold instruments for microlaryngoscopic surgery. *Laryngoscope* 1996 ; 106 : 545-552

[39] Zeitels SM. Premaligant epithelium and microinvasive cancer of the vocal fold: the evolution of microphonosurgical management. *Laryngoscope* 1995 ; 105 : 1-5